Aus dem Laboratorium der Kgl. psychiatr. u. Nervenklinik zu Breslau.
(Professor Dr. Bonhoeffer.)

Ueber eine cystische Missbildung des Rückenmarkes.

Inaugural-Dissertation

der Hohen medizinischen Fakultät der
Königlichen Universität Breslau
zur Erlangung der Doktorwürde
in der Medizin und Chirurgie

vorgelegt von
Karl Altmann
Assistenzarzt am Allerheiligen-Hospital
(Prof. Stern) zu Breslau.

Breslau 1906.
Druck von Altmann & Friebe.

Aus dem Laboratorium der Königl. psychiatr. und Nervenklinik zu Breslau.
(Professor Dr. Bonhoeffer.)

2771°

Ueber eine cystische Missbildung des Rückenmarkes.

Inaugural-Dissertation

der Hohen medizinischen Fakultät der
Königlichen Universität Breslau
zur Erlangung der Doktorwürde
in der Medizin u. Chirurgie



vorgelegt von

Karl Altmann,

Assistenzarzt am Allerheiligen-Hospital
(Prof. Stern) zu Breslau.

Breslau 1906.
Druck von Altmann & Friebe.

Gedruckt mit Genehmigung der medizinischen Fakultät der Universität Breslau.

Referent: Professor Dr. Bonhoeffer.

Ponfick, Dekan i. V.

Am 21. VII. 05 wurde in das Allerheiligen-Hospital zu Breslau ein 48jähriger Kranker aufgenommen, bei dem sich in kurzer Zeit die Zeichen einer totalen Querschnittstrennung des Rückenmarks entwickelten.

Der Kranke verstarb nach 6 Wochen. Aus der klinischen Beobachtung liessen sich keinerlei sichere Anhaltspunkte für die Ursache des Leidens gewinnen. Bei der Sektion fand sich eine zunächst unklare, eigenartige cystische Bildung im oberen Dorsalmark. Die weitere Untersuchung ergab eine Reihe auffallender Befunde am Rückenmark, auf die in vivo nichts hingedeutet hatte, die aber für die Klarlegung des Gesamtbildes von ausschlaggebender Bedeutung waren.

Die ausführliche Beschreibung des Falles soll den Inhalt der vorliegenden Arbeit bilden.

Krankengeschichte.

Galinski, Maler, 48 Jahre. Familienanamnese und Voranamnese des Patienten bietet keine Besonderheiten. Patient hat 3 Jahre als Kavallerist gedient. Seit Juni 1905 bemerkte Patient eine leichte Schwäche im linken Bein. Er arbeitete noch bis zum 19. VII. 05 und suchte, da die Schwäche im Bein zunahm und sich dazu eine gewisse Steifigkeit in den Beinen eingestellt hatte, am 21. das Hospital auf.

Status*): Mittelgrosser, kräftig gebauter Mann, gut entwickelte Muskulatur, reichliches Fettpolster.

Kopf: Rotes, gedunsenes Gesicht, starker Tremor der Sprache. Zunge beim Vorstrecken stark zitternd. Hirnnerven o. B. Hals: Intensive Rötung der Gaumenbögen und der hinteren Rachenwand, lebhafter Würgreflex. Thorax kräftig gebaut. Lungen: Ueber beiden Unterlappen einzelne katarrhalische Geräusche. Herz o. B. Abdomen: Stark vergrösserte, druckempfindliche Leber.

Extremitäten. Obere Extremität: Starker Tremor der Hände, im übrigen keine Störungen der aktiven und passiven Beweglichkeit. Auch die Sehnenreflexe sowie die Sensibilität für alle Qualitäten normal.

Untere Extremität: Beide Füsse in starker Equinusstellung. Die Beine lagern entweder im Knie gestreckt, oder werden in Knie und Hüfte krampfartig gebeugt gehalten. Bei der Prüfung der passiven Beweglichkeit zeigt sich grosse Steifigkeit der Plantarflexoren des Fusses sowie der Strecker des Kniees. Wenn aber Patient die Beine in Knie und Hüfte

*) Den ausführlichen neurologischen Untersuchungsbefund verdanke ich der Liebenswürdigkeit des Herrn Privatdozenten Dr. O. Förster.

gebeugt gehalten hatte, so ist die Steifigkeit der Beuger des Kniees bei weitem überwiegend, während die Strecker nur geringen Widerstand bieten. An den Oberschenkeln starke Steifigkeit der Adduktoren (links ausgeprägter wie rechts). Die grobe Kraft ist für keine Muskelgruppe nennenswert herabgesetzt, nur haben alle einzelnen Bewegungen durch den Widerstand der Antagonisten entschieden einen saccadierten Charakter. Die Sehnenreflexe (Patellar- und Achillessehnenreflex) sind sehr lebhaft; kein Fussclonus; beiderseits Babinski; beiderseits Tibialisphaenomen. Im Stehen zittert Patient etwas und schwankt leicht hin und her. Der Gang ist ohne Unterstützung möglich, doch werden die Beine beim Vorsetzen im Knie nur wenig gebeugt und streifen über den Boden. Sensibilitätsstörungen an den Beinen nicht vorhanden.

25. VII. 05. Es ist plötzlich eine fast komplete Lähmung des linken Beines aufgetreten. Patient kann den Fuss aktiv weder dorsal noch plantar flektieren. Achillessehnenreflex lebhaft, kein Fussclonus. In Knie und Hüfte kann das Bein nur mit grösster Mühe gebeugt, das im Knie gestreckte Bein nicht um eine Spur erhoben werden. Ebensowenig kann das Bein in der Hüfte adduziert, nach innen oder aussen rotiert werden. Patellarreflex sehr lebhaft, die Steifigkeit der Muskulatur hat zugenommen. Rechts besteht nur eine geringe Abschwächung der Dorsalflexion des Fusses, während die Plantarflexion vollkommen intakt ist. Die Beuger des Kniees sind nur wenig, die Strecker etwas paretisch. Erheben des gestreckten Beines nur in geringem Masse möglich. Abduktion und Adduktion sowie Innen- und Aussenrotation des rechten Beines sind beschränkt. Sensibilität an beiden Beinen und am Rumpfe bis fast zum Nabel aufwärts für Berührung, Stiche, Temperatur und vor allem für die Wahrnehmung passiver Bewegungen stark herabgesetzt, Patient ist ausser Stande zu stehen und zu gehen. Es besteht Harnverhaltung.

27. VII. 05. Totale Lähmung des linken Beines. Rechts derselbe Befund wie am 25. Incontinentia urinae.

Weiterer Verlauf: Es trat nun im Verlauf der nächsten 2 Wochen auch im rechten Bein eine vollkommene Lähmung ein. Ende August ist die spastische in eine schlaffe Lähmung übergegangen. Es besteht incontinentia alvi et urinae (starke Cystitis). Sensibilität bis zum Nabel für alle Qualitäten erloschen. Am Kreuzbein, über den Trochanteren und an den Fersen entwickelt sich ein schnell fortschreitender Decubitus. An einer hypostatischen Pneumonie ging der Patient am 8. September zu Grunde.

Sektionsprotokoll: Mittelgrosse, kräftig gebaute Leiche. Muskulatur gut entwickelt. In der Gegend des Kreuzbeines ist ein bis auf den Knochen gehender Decubitus, dessen Flächen schmierig belegt sind. Kleinere Decubitalgeschwüre finden sich über beiden Trochanteren sowie an der Haut beider Fersen. Zur Eröffnung kommt nur die Schädelhöhle und der Rückenmarkskanal.

Das Schädeldach lässt sich leicht von der dura mater abheben. Dura glatt o. B. Gehirn wölbt sich beiderseits gleichmässig vor. Starke Füllung der pialen Gefässe und der Sinus. Pia diffus leicht getrübt, an der Konvexität stärker als an der Basis. Furchenbildung o. B. Windungen von normaler Breite. Es finden sich keine Atrophieen. Die Gefässe an der Hirnbasis zeigen keine gröberen arteriosklerotischen Veränderungen.

Der Wirbelkanal zeigt normale Verhältnisse, nirgends finden sich Defekte oder Spaltbildungen des knöchernen Rohres. Die Rückenmarkshäute verhalten sich ebenso wie die Hirnhäute. Nach

Herausnahme des Rückenmarkes und Aufschneiden des Duralsackes sieht man in der Höhe des 4.—6. Dorsalsegmentes eine von unveränderter Pia überzogene spindelförmige Auftreibung, deren Wand an der Stelle des grössten Umfanges durchscheinend ist, und die einen fluktuierenden Inhalt hat. (Eine genauere Betrachtung des Rückenmarkes unterblieb bei der Sektion.) Rückenmark und Gehirn kamen in toto in 10prozentiges Formalin.

Am 12. IX. 05 wurde ein Querschnitt durch die Cyste gemacht: Es floss eine wasserhelle, klare Flüssigkeit aus, in der geformte Bestandteile nicht gesehen wurden. Die Flüssigkeit wurde chemisch und mikroskopisch nicht untersucht. Das Präparat kam wieder in Formalin zurück.

Befund bei Uebernahme der Bearbeitung des Präparates am 22. IX. 05. — In dem in Formalin fixierten Rückenmark findet sich ungefähr in der Höhe des 4., 5. und 6. Dorsalsegmentes ein glattwandiger Hohlraum (s. Fig. 1), dessen grösster Durchmesser von vorn nach hinten 9 mm, von links nach rechts 13 mm ist. Die vordere und hintere Wand ist durchscheinend, die vordere stärker als die hintere. An den Seiten finden sich ca. 1 mm breite Reste nervöser Substanz. Die Cyste hat einen Längsdurchmesser, der ungefähr $1^1/_2$ mal so gross ist, wie der quere. Ihre Gestalt ist im Ganzen eiförmig. An der Innenwand, die glatt und spiegelnd ist, springen einige mittelstarke Gefässe hervor. Nirgends finden sich in dem glatten Ueberzug Substanzdefekte oder Anzeichen für Reste von Blutungen und Erweichungen.

Die Dura ist nicht mit der Cyste verwachsen. An der Pia, soweit sich das an den in Formalin fixierten Stücken noch erkennen lässt, keine erheblichen Verdickungen oder Trübungen.

Die obere Hälfte der Cyste in Verbindung mit einem ca. 1 cm langen Stück Rückenmark wird in Alkohol von steigender Konzentration gebracht und in Celloidin eingebettet. Aus der Höhe der Circumferenz wird ein Ring von ca. $^1/_2$ cm in Müller'sche Flüssigkeit, ein nach unten zu folgendes Stück von wieder $^1/_2$ cm in Marchi'sche Flüssigkeit und der untere Teil der Cyste in Gliabeize gelegt. Das übrige Rückenmark wird in Alkohol, Gliabeize, Müller'sche Flüssigkeit, Marchi'sche Mischung und Formalin verteilt.

Die Weigert'sche Gliafärbung gelang bei keinem Stück. Die Marchi'sche Methode ergab gute Resultate.

Der aus der grössten Circumferenz der Cyste herausgeschnittene Ring wurde nach mehrmonatlichem Aufenthalte in Müller'scher Flüssigkeit in Celloidin eingebettet; Haematoxylin-van Gieson Schnitte aus dieser Höhe ergaben, dass von nervöser Substanz nur noch ein schmaler Saum (an der breitesten Stelle ca. 1—1½ mm) übrig ist (Fig. 2). Er umgibt in Form eines Hufeisens die Cyste nur zu etwa ⅔, während das übrigbleibende ventrale Drittel der Circumferenz nur von Pia und Dura gebildet wird. Die Dura liegt der Cyste an, ist aber nirgends mit ihr verwachsen. Die Pia, die ausserordentlich gefässreich ist, spaltet sich an den Enden der hufeisenförmig ausgezogenen Reste des Rückenmarks in zwei Blätter (Fig. 2, ×), deren eines die Innenfläche der Cyste auskleidet, während das andere deren Aussenfläche überzieht und von der Dura umgeben wird. Auf diese Weise wird der schmale Halbring der Nervensubstanz von den beiden Blättern der Pia eingefasst.

Die Bindegewebsbündel des äusseren Piablattes verlaufen vorzugsweise in longitudinaler Richtung, während die des inneren Blattes sich in einen nach innen zu unter dem später zu beschreibenden Epithel gelegenen Streifen transversal verlaufender Fasern und einen nach aussen zu gelegenen Streifen longitudinal verlaufender Fasern teilen. Das gleiche Verhalten findet man auch da, wo die Wand nur von den Hirnhäuten gebildet wird. An einigen Stellen ist der aus transversal verlaufenden Fasern gebildete Streifen verdickt (s. Fig. 2, *a*). Diese Verdickungen, die eine spindelförmige Gestalt haben, heben sich von dem übrigen Bindegewebe durch eine weniger leuchtend rote Farbe und einen mehr homogenen, grob lamellös geschichteten Bau ab. Einzelne Bindegewebsfasern sind darin nicht zu unterscheiden. Die ganze Masse ist ausserordentlich kernarm.

Die gesamte Innenfläche der Cyste ist mit einem mannigfaltig gestalteten Epithel ausgekleidet. An der am meisten dorsal gelegenen Stelle der Circumferenz findet sich ein einfaches plattes Epithel mit langen, platten, quergestellten Kernen. Die einzelnen Zellen sind gegen das Lumen der Cyste zu durch einen dunklen

Cuticular-Saum begrenzt. Daran schliesst sich seitlich ein einfaches kubisches Epithel mit rundlichen Kernen. Ein Teil dieser Zellen trägt lange, dichtstehende Wimperhaare. Darauf folgen Stellen mit einfachem, plattem, wimperlosem Epithel, das wieder nach einer kurzen Strecke von dem zuletzt beschriebenen Epithel abgelöst wird. An anderen Stellen findet man mehrschichtiges Platten- oder mehrschichtiges kubisches Epithel. Stellenweise ist es 3—4 zeilig. — An solchen Stellen besteht die oberste Lage aus hohen, dicht nebeneinanderstehenden wimperntragenden Cylinderzellen mit langgestellten Kernen. Am dicksten ist das Epithel dort, wo die Cystenwand nur von den Hirnhäuten gebildet wird. Man sieht dort ganz besonders regelmässiges, hohes, flimmerndes Cylinderepithel. Einzelne derartige Cylinderzellen sind auch hie und da zwischen platte Zelllagen eingesprengt.*)

Das Verständnis für die Natur der cystischen Bildung, vor allem für ihr Verhältnis zum Zentralkanal ergab die Durchsicht der Serienschnitte. Am klarsten zu übersehen waren die Verhältnisse am kaudalen und oralen Ende der Cyste.

In der Höhe des unteren Teiles des 3. Dorsalsegmentes, also an einer Stelle, die einige Millimeter oberhalb des Beginnes der Cyste liegt, ist das Rückenmark auf dem Querschnitte stark dorsoventral abgeplattet (10 : 3 mm). Die graue wie die weisse Substanz sind in toto reduziert. Auf Markscheidenpräparaten sind die Hinterstränge durch sekundäre Degeneration stark gelichtet. Im linken Goll'schen Strang finden sich über den Querschnitt diffus verstreut nur noch wenige mit Haematoxylin geschwärzte Fasern. Im rechten Goll'schen Strang sind diese Fasern etwas zahlreicher und bilden einen besser erhaltenen Streifen am dorsalen Rande des Rückenmarkquerschnittes. Die Lichtung der Burdach'schen Stränge ist weniger stark, namentlich die des linken. In den Seitensträngen gehen beiderseits von der Basis des Vorderhorns keilförmige, wenig scharf begrenzte Degenerationszonen lateral und etwas dorsal bis dicht an die Peripherie. Auch hier ist die rechte Seite stärker betroffen als die linke. Der intradurale Teil der hier vorbeiziehenden hinteren Wurzeln zeigt normales Verhalten, während die vorderen Wurzeln,

*) Herr Privatdozent Dr. Wetzel hatte die Liebenswürdigkeit, die betreffenden Präparate durchzusehen.

namentlich die rechte, blass und schmal sind. An Haematoxylin-van Gieson Präparaten aus derselben Höhe sieht man, dass die Pia im allgemeinen zart, nur längs der Hinterstränge etwas verdickt, aber nicht zellig infiltriert ist. Auch an der Dura ist nichts Auffälliges zu bemerken. Der Zentralkanal wird durch einen reichlich 2 mm langen Streifen von Zellen dargestellt, die streckenweit einen schmalen Spalt auskleiden, an anderen Stellen mehr unregelmässige Haufen ohne Lumen bilden. Von den grossen motorischen Vorderhornzellen sind beiderseits nur einige (6—7) erhalten (Nissl-Färbung), doch sind auch diese klein und zeigen die Veränderung der akuten Zellerkrankung Nissl's. Von Hinterhornzellen sind gleichfalls nur wenige Elemente erkennbar.*)

Auf dem ganzen Querschnitt, in der Pia und längs der Septen, besonders aber im vorderen Längsspalt zahlreiche Gefässe, die durch ihr Kaliber und ihren starken Füllungszustand auffallen. Sie sind stellenweise von reichlichem Bindegewebe umgeben.

Die Weigert'sche Resorcin-Fuchsin-Färbung lässt an den Gefässen geringe arteriosklerotische Veränderungen erkennen.

Je näher man nun dem oralen Pol der Cyste kommt, um so mehr weichen die Zellmassen des langgestreckten Zentralkanals links und rechts auseinander und sammeln sich zu je einem Haufen hinter dem lateralen Winkel des vorderen Längsspaltes. Um diese Zellmassen herum liegen reichliche Gefässe, die die graue Substanz durchsetzen. Gleichzeitig weichen die auch hier durch ihre Kleinheit auffallenden Vorderstränge auseinander und zwischen ihnen tritt reichliches piales Gewebe mit grossen, strotzend gefüllten Gefässen auf. An dieser Stelle, d. h. in dem verdickten pialen Septum zwischen beiden Vordersträngen, völlig unabhängig von der nervösen Substanz, erscheint als langgestreckter Zellhaufen die tangential getroffene Kuppe der Cyste (Fig. 3, *C*).

Der Zentralkanal ist, wie schon oben beschrieben, auseinandergewichen zu zwei recht umfangreichen Zellanhäufungen *CK*, die durch einen öfters unterbrochenen unregelmässigen Zellstrang

*) Feinere histologische Details sind infolge der vorhergegangenen Formalinbehandlung an den Schnitten nicht zu erkennen.

verbunden sind. Die grauen Massen, vor allem der Hinterhörner fallen durch ihren Reichtum an grobkalibrigen Gefässen auf.

In der Dura verstreut (auch schon auf früheren Schnitten) liegen grosse in Gruppen angeordnete Corpora amylacea, um die herum eine leichte Kernvermehrung stattgefunden hat. Sonst sind an der Dura und Pia keine Veränderungen zu erkennen.

Auf den folgenden Schnitten weichen die Elemente des im vorderen Längsspalt gelegenen Zellhaufens auseinander und umschliessen als mehrschichtiges kubisches Epithel eine glatte Höhlung, die den Beginn der Cyste darstellt.

Die Cyste nimmt rasch an Grösse zu und rückt dabei in ihrer Lage dorsalwärts, indem sie die Rückenmarksmasse auseinanderdrängt und vor allem die dorsal von ihr gelegenen Massen abplattet und in die Länge zieht. (Fig. 4 und 5.) Das Rückenmark bekommt auf diese Weise auf dem Querschnitt die Gestalt eines Hufeisens, dessen Schenkel von den Vordersträngen gebildet werden und in dessen Mittelstück das übrige Rückenmark aufgeht.

Auf Schnitten in der Höhe des Präparates 5 erkennt man, dass unter dem Epithel der Cyste ein straffes, kernarmes Bindegewebe liegt, das reichliche elastische Fasern enthält. (Resorcin-Fuchsin-Färbung.)

Diese Bindegewebszüge legen sich direkt an das nervöse Gewebe des Rückenmarks an und setzen sich (wie schon bei dem Schnitte durch die grösste Circumferenz beschrieben wurde [s. S. 6] kontinuierlich in die Pia der Aussenfläche fort (Fig. 5, ×), sodass also die Cyste auch hier vollkommen im pialen Gewebe des früheren vorderen Längsspaltes liegt. Der Zentralkanal stellt in dieser Höhe wieder ein langes Band von unregelmässigen Zellhaufen dar. (Fig. 5, *CK.*) Nicht weit von seinem lateralen Ende ist je eine Gruppe von motorischen Ganglienzellen zu erkennen, doch sind einzelne wohl erhaltene Elemente noch sehr viel weiter ventralwärts zu verfolgen. (Fig. 4, *m.G.Z.*) Von hier sieht man direkt dorsalwärts die Hinterhörner ziehen.

Es ist also die graue Substanz der Vorderhörner durch das Hineindrängen der Cyste lang ausgezogen und bildet zusammen mit der gleichfalls ausgezogenen grauen Kommissur die nächste Umgebung der dorsalen Cystenwand.

Auf Markscheidenpräparaten aus der gleichen Höhe sieht man, dass zwischen Cystenwand und grauer Substanz nur sehr spärliche Nervenfasern liegen, die der offenbar gleichfalls sehr stark ausgezogenen weissen Kommissur angehören. Erst ganz vorn an den Zipfeln des Hufeisens treten wieder grössere Fasermassen (Vorderstrang) auf.

Die Verhältnisse in der Höhe der grössten Circumferenz der Cyste sind schon oben geschildert (s. S. 6); hinzuzufügen ist noch, dass sich hier eine deutliche Schichtung der nervösen Substanz in zwei Platten erkennen lässt, von denen die äussere stark gefässhaltig ist und noch ziemlich gut erhaltene Nervenfasern enthält (rechts mehr wie links), während die innere vorzugsweise aus grauer Substanz besteht und vielfach in ihrer Kontinuität unterbrochen ist.

Die auf dem Präparat mitgetroffenen Wurzeln sind zum Teil degeneriert, kernreich, enthalten aber noch zahlreiche gut erhaltene Fasern. — In der unteren Hälfte der Cyste finden sich dieselben Lageverhältnisse und dieselbe Gestaltung des Restes der Rückenmarksubstanz wie oben.

Die Menge der markhaltigen Nervenfasern nimmt nach unten rasch zu und die normale Gestalt der nervösen Substanz bildet sich allmählich heraus. Auf Markscheidenpräparaten zeigt sich eine absteigende Degeneration der Seitenstränge und eine Degeneration der vorderen Wurzeln, die links sehr viel erheblicher ist als rechts.

Die Vorderstränge rücken mit dem Kleinerwerden der Cyste immer mehr aneinander und zum Schluss findet man nur noch einen Flachschnitt der Cyste, umgeben von reichlichen Bindegewebsmassen, die der Pia des vorderen Längsspaltes angehören. Die Zellen um den Zentralkanal sind vermehrt, doch ist derselbe nicht so lang ausgezogen, wie am oberen Pol der Cyste.

Nirgends hat sich bei der Verfolgung der Serienschnitte eine Verbindung der Cyste mit dem Zentralkanal finden lassen.

Auf Marchi-Präparaten aus der unteren Hälfte sieht man diffus über den ganzen Querschnitt verstreut schwarze Schollen, die am reichlichsten im Gebiet der Seitenstränge verteilt sind.

Da, wo auf Markscheidenpräparaten die Degeneration am stärksten ist, sind auf Marchi-Präparaten nur noch sehr wenig schwarze Schollen zu sehen.

Unterhalb der Cyste zeigt das Rückenmark ausser der sekundären Degeneration normale Verhältnisse. Dagegen treten im zweiten Drittel des Brustmarkes, ca. 3 cm unterhalb des unteren Poles der Cyste, neue Veränderungen im Bau der nervösen Substanz auf.

Das betreffende Rückenmarkstück kam aus Formalin in Alkohol, wurde in Celloidin eingebettet und in Serienschnitte zerlegt.

An den obersten Schnitten bemerkt man erstens eine Erweiterung des Zentralkanales und gliöse Wucherung um denselben, zweitens das Auftreten eines Spaltes zwischen den beiden Hintersträngen. Dieser Spalt entsteht durch das Eindringen eines gefässreichen Piakeiles, der sich zwischen die Hinterstränge hineinschiebt (Fig. 6, *a*). Gleichzeitig entsteht dorsal vom vorderen Längsspalt, von diesem nur durch einen schmalen Streifen von Nervensubstanz, der weissen Kommissur, getrennt, ein zu dem ersten senkrecht verlaufender, gefässreicher Spalt (Fig. 6, *b*). Beide vereinigen sich schliesslich, sodass die beiden Rückenmarkshälften nur noch durch die dünne, vordere Kommissur verbunden sind.

Noch bevor sich dieser Spalt in der eben beschriebenen Weise ausbildet, hat sich der Zentralkanal in die Breite gezogen und wird schliesslich durch den bis zur weissen Kommissur vordringenden Spalt in zwei Teile getrennt. Man findet dann links und rechts je einen Zellhaufen dorsal von den Punkten, wo die weisse Kommissur in die Rückenmarksmasse eintaucht. Diese Kommissur wird immer dünner, die Gefässe des vorderen und hinteren Längsspaltes wachsen einander entgegen und schliesslich findet man zwei vollkommen getrennte Rückenmarkshälften, von denen jede ringsum von Pia umgeben ist, und deren jede einen Zentralkanal, ein Vorderhorn, ein Hinterhorn, einen Vorder-, Seiten- und Hinterstrang enthält (Fig. 7).

Neben dieser Zweiteilung sieht man auf Fig. 7 eine andere eigenartige Bildung, deren Anfang schon da zu konstatieren ist,

wo die Hinterstränge noch nicht bis ganz an die Kommissur getrennt sind. Es treten dort nämlich in dem vor der Vorderseite der rechten Rückenmarkshälfte gelegenen pialen Gewebe zwei grössere langgestreckte Zellhaufen auf, die schon in den nächsten Schnitten ein gemeinsames Lumen umgeben. Diese cystenartige Bildung nimmt rasch an Grösse zu und breitet sich schliesslich in zahlreichen Falten und Windungen im vorderen Längsspalt und vor dem rechten Vorder- und Seitenstrang aus. Ein kleiner Ausläufer von ihr liegt vor dem linken Vorderstrang.

Die Wand dieser Cyste wird von der Pia gebildet, die hier aber nicht ein so straffes Gewebe bildet, wie bei der oben beschriebenen grossen Cyste, sondern mehr in unregelmässigen Faserzügen, das die Innenwand bildende Epithel umgibt.

Dieses Epithel zeigt nicht die grosse Formverschiedenheit wie das oben beschriebene, sondern es handelt sich hier fast durchweg um ein mehrschichtiges (3—4 schichtiges) kubisches Epithel. Die oberste Lage bilden pflastersteinartig in das Lumen sich vorbuckelnde, teils längs, teils querovale Zellen mit rundlichen Kernen.

Zwischen diese oberste Zelllage eingesprengt finden sich lange, keilförmige Zellen, mit einem deutlichen Saum langer Wimperhaare. Diese Elemente sind an verschiedenen Stellen verschieden zahlreich vertreten; an einigen Stellen besteht die oberste Schicht nur aus solchen Elementen, an anderen sind sie nur hie und da zwischen kubischen Epithelien anzutreffen.

Besonders schön tritt das Flimmerepithel ebenso wie die Zellgrenzen bei Färbungen mit Heidenhain'schem Eisen-Haematoxylin zu Tage, wenn man die Schnitte nur wenig differenziert. Man sieht bei dieser Färbung auch deutliche Schlussleisten sowie an den Enden der Flimmerhaare schwarz gefärbte Basalkörperchen.

Die Form der Cyste ist am besten aus Abbildung 7a ersichtlich. Dorsal von ihrem obersten Zipfel im vorderen Längsspalte sieht man einen besonderen, nicht mit der übrigen Cyste in Verbindung stehenden Hohlraum B, der im Gegensatz zu ersterer mit einer rotgefärbten homogenen Masse erfüllt ist und eine mehr rundliche Form aufweist. Das Epithel besteht fast durchweg aus zwei platten Zellschichten. Flimmerepithel ist hier nicht zu finden. Auf Schnitten durch den untersten Pol dieses

Gebildes hat man bei starker Vergrösserung ein Bild vor sich, welches an einen Querschnitt durch eine tubulöse Drüse erinnert: radiär im Kreis angeordnete hohe kegelförmige Zellen mit grundständigem rundlichem Kern, die ein kleines Lumen begrenzen. Das Protoplasma dieser Zellen ist anders gefärbt, als das des übrigen Epithels, es zeigt nämlich mit Haematoxylin die charakteristische bläuliche Schleimfärbung. —

Dorsal von dieser Bildung sieht man eine Anzahl grosser, quer getroffener Gefässe, von denen die Venen prall mit Blut gefüllt sind. Zwischen diesen finden sich, auf eine Höhe von 2—3 cm verteilt, einzeln oder in Gruppen von 2—3, wohlerhaltene typische Spinalganglienzellen mit typischer Spinalganglienkapsel. Daneben sieht man auf Schnitten, die nachträglich chromiert und nach Pal gefärbt wurden, ein dünnes Bündel markhaltiger Nervenfasern, die von pialem Gewebe umgeben sind (Wurzelfasern). Wohin sich diese Fasern begeben, konnte nicht festgestellt werden.

Die geschilderte vielbuchtige Cyste erstreckt sich durch etwa 2 cm und endet nach unten so wie sie angefangen hat. Ihre letzten Reste trifft man wieder vor der rechten Rückenmarkshälfte an.

Noch bevor sie verschwunden ist, tritt eine neue Veränderung des Rückenmarkquerschnittes auf.

Während in dem hinteren Spalt bisher nur piales Gewebe lag, drängt sich jetzt zwischen die spitzwinklig auseinanderweichenden Hinterstränge eine keilförmige Durafalte (Fig. 8, *D*).

In der Richtung des linken Schenkels dieser Falte unter der Pia von links dorsal nach rechts ventral ist eine Strecke weit ein Wurzelbündel zu verfolgen, welches sich etwas ventralwärts in den hinteren Spalt wendet, an der medialen Fläche des Hinterstranges in die weisse Substanz eintritt und hier in die Längsrichtung des Rückenmarkes umbiegt, (also nicht wie die normalen hinteren Wurzeln, sich in die Nähe des Hinterhorns begibt.)

Sonst zeigen die hinteren Wurzeln auf derselben Seite das normale Verhalten.

Die eben geschilderte Durafalte schiebt sich immer weiter ventralwärts auch in den vorderen Längsspalt bis dicht an die

Dura der Ventralfläche des Rückenmarkes, bleibt aber durch ein dünnes Piablatt von dieser getrennt.

Gleichzeitig mit der Dura wird auch Pia vorgewölbt, die verdickt ist und zahlreiche corpora amylacea enthält, um die eine reichliche Kernwucherung zu finden ist.

Durch diese Bildung werden die beiden Rückenmarkshälften ein Stück auseinandergedrängt. — In dieser Höhe liegt der Zentralkanal der einen Hälfte, rings von Rückenmarksubstanz umgeben, etwa $1^1/_2$ mm vom medialen Rande entfernt, während der der anderen Seite in einem dünnen zungenförmigen Gebilde liegt, das über den medialen Rand hinausragt. Dieses Gebilde besteht aus grauer Substanz und steht durch einen Zug eben solcher Substanz in Verbindung mit dem basalen Teile des Vorderhorns. Unmittelbar an der Spitze der Zunge hängt ein typisches kleines Spinalganglion, das ca. 1 Dutzend Spinalganglienzellen, umgeben von Bindegewebskapseln, enthält. Auch dieses Spinalganglion liegt also in dem medialen Längsspalt. In der lateralen Partie des Spinalganglions entwickelt sich auf den untersten Schnitten, die das Ganglion treffen, ein Markfaserbündel (Wurzelbündel?), das sich aber nicht weiter verfolgen lässt, sondern plötzlich verschwindet. Da, wo Ganglion und Faserbündel aufhören, bleibt das zungenförmige Gebilde allein bestehen*).

Etwas weiter abwärts schnürt sich von der von der dorsalen Fläche eingedrungenen Durafalte ein Teil ab, löst seine Verbindung mit dem dorsalen Durablatt, rückt durch den medialen Spalt ventralwärts und verschmilzt hier mit der Dura (Fig. 9 u. 10, *D*), sodass jetzt eine Duraleinstülpung von der ventralen Fläche her im vorderen Längsspalt zu finden ist.

Im hinteren Teil des Spaltes ist noch eine Strecke weit ein dicker Piabalken vorhanden, der die dorsale Dura mit der ventralen Falte verbindet (Fig. 9, *P*). Hier an dieser Stelle tritt ein medulläres Bündel, das dem Vorderstrange angehört, eine Strecke weit aus dem Verlauf in der Längsrichtung des Rückenmarkes über in eine horizontale, dorsoventrale Richtung und biegt dann wieder in die Längsrichtung um.

---

*) Erwähnt sei, dass sich in diesen Höhen in der grauen Substanz ganz frische Blutungen finden.

Wenige Millimeter unter dieser Stelle beginnen die beiden Rückenmarkshälften sich wieder zu vereinigen. Die Entfernung vom Beginn der Teilung oben bis zu annähernd normalen Verhältnissen unten beträgt etwa 4 cm.

Im Einzelnen gestaltet sich der Zusammenschluss folgendermassen: Das die Hinterstränge trennende Septum wird allmählich immer dünner, der Spalt immer schmäler.

Der erste Zusammenschluss findet an dem dorsalen Ende der Hinterstränge statt. Schon vorher tritt in beiden Rückenmarkshälften an den Ecken, die durch die dorsale Fläche der Hinterstränge und den medialen Spalt gebildet werden, je ein auf dem Schnitt ovales Gebilde auf, das in die Pia eingelagert ist und selber aus grösstenteils quer getroffenen, unregelmässigen Bindegewebszügen besteht (Fig. 10, SP_1 und SP_2). In dem der linken Seite liegen dicht gedrängte grössere oder kleinere corpora amylacea, in der rechten sind solche nur spärlich zu finden. In ihrer ganzen Konfiguration machen diese Gebilde den Eindruck von Spinalganglien, doch sind in ihnen weder Ganglienzellen noch Nervenfasern zu erkennen.

Beide vereinigen sich bald zu einem einheitlichen Gebilde, wodurch der Spalt dorsal geschlossen wird (Fig. 10). Der vordere Längsspalt wird hier noch stumpfwinklig durch eine dicke Durafalte auseinandergedrängt.

Auf demselben Präparate sieht man bei stärkerer Vergrösserung an der mit *S.G.* bezeichneten Stelle im Grunde des vorderen Längsspaltes dicht neben der Medianlinie in Pia eingebettet ein Gebilde liegen, das sich bei stärkerer Vergrösserung als ein kleines Spinalganglion erweist, das ca. 1 Dutzend wohl erhaltene typische Spinalganglienzellen enthält.

Schon auf weiter proximal gelegenen Schnitten ist die Zellanhäufung, welche den Zentralkanal der linken Seite darstellt, verschwunden, und es lassen sich statt dessen kleine längliche Zellanhäufungen längs des medialen Spaltes auffinden, während der Zentralkanal der anderen Seite zwar etwas medianwärts gerückt ist, sonst aber das alte Verhalten zeigt, d. h. eine gesonderte Zellmasse bildet, rings von Rückenmarksubstanz umgeben.

Die vorher erwähnten Kernanhäufungen längs des hinteren Spaltes rücken immer mehr an die Oberfläche des Spaltes und bilden dort schliesslich einen mehrfach unterbrochenen Zellüberzug.

Der Spalt öffnet sich frei in den vorderen Längsspalt.

Inzwischen ist die Verschmelzung der beiden Hinterstränge weiter fortgeschritten. Die Verlötungslinie ist durch einen schmalen Gliastreifen markiert. In diesem Streifen bleibt eine mehrfach unterbrochene Zellreihe bestehen, die sich stellenweise zu kleinen Lumina öffnet (Fig. 11, *a*). Es sind dieselben Zellen, von denen der ventrale Rest des Spaltes ausgekleidet wird. An einer Stelle gehen diese Zellmassen bis über die Oberfläche des Rückenmarkes hinaus und liegen dann in einer besonderen Anhäufung weisser Substanz (Fig. 11, *b*).

Der Zentralkanal der linken Seite ist weiter medianwärts gerückt, sein Lumen öffnet sich in den Spalt und bildet mit ihm einen gemeinsamen Hohlraum (Fig. 11, *A*).

Inzwischen ist noch eine zweite Verschmelzung der Rückenmarkshälften eingetreten und zwar an der vorderen Kommissur.

Wir haben dann also ein Rückenmark, dessen beide Hälften verbunden sind

1) durch die vor dem Zentralkanal gelegene vordere Kommissur,
2) durch die Verlötungsstelle im Bereich der dorsalen Hälfte beider Hinterstränge, während die ventrale Hälfte der Hinterstränge durch den mit Epithel ausgekleideten Spalt getrennt bleibt (Fig. 11).

Dieser Rest des Spaltes stellt den jetzt wieder einheitlichen Zentralkanal des Rückenmarkes dar, nachdem in der geschilderten Weise die Zentralkanäle beider Hälften in ihn übergegangen sind. Er ist vorläufig noch sehr viel grösser als normaler Weise, sein Aussehen erinnert an das bei Syringomyelie.

Gleichzeitig ist der vordere Längsspalt enger geworden und nur noch von pialem Gewebe erfüllt.

Auf den folgenden Schnitten wird der Zentralkanal allmählich kleiner, indem der Zusammenschluss der Hinterstränge immer ausgiebiger wird; schliesslich zeigt das Rückenmark wieder normale Konfiguration, nur dass die Zellmassen um den Zentral-

kanal noch etwas vermehrt sind, und sich in dem hinteren Gliaseptum zwischen beiden Hintersträngen auffallend zahlreiche Gefässe mit reichlichem Bindegewebe finden.

Etwa 2 cm unterhalb dieser Stelle beim Uebergang des dorsalen in das lumbale Mark beginnt abermals eine neue Abweichung des Querschnittsbildes von der Norm, welche sich auf einer Serie von nach Pal differenzierten Markscheidenpräparaten folgendermassen darstellt:

An der Basis des linken Vorderhorns schiebt sich eine Ausstülpung grauer Substanz lateralwärts vor, die zunächst Aehnlichkeit mit einem Seitenhorn hat.

Diese Ausstülpung nimmt an Grösse zu und erreicht allmählich dieselbe Ausdehnung wie der Rest des übrigen Vorderhornes dieser Seite. In der rechten Rückenmarkshälfte geschieht dasselbe etwas tiefer, doch erreicht die Ausstülpung nicht die Grösse wie links.

Das histologische Aussehen dieser Ausstülpung ist ganz das gleiche wie das eines normalen Vorderhornes: sie enthält zahlreiche grosse motorische Ganglienzellen und denselben feinen Filz von markhaltigen Fasern.

Auf der Höhe der Ausbildung dieser Verhältnisse (s. Fig. 12) finden wir auf diese Weise vier Vorderhörner, aber nur zwei Hinterhörner. Die Clarke'schen Säulen sind gleichfalls nur einfach, und zwar liegen sie jederseits an der Basis des ursprünglichen Vorderhorns. Die Hinterhörner zeigen normales Verhalten.

Zwischen die beiden Vorderhörner der linken Seite senkt sich die weisse Substanz ein, ähnlich wie normaliter die Vorderstränge zwischen die Vorderhörner; jedoch kommt es hier nicht zur Bildung eines überzähligen, vorderen Längsspaltes.

Die beiden Vorderhörner jeder Seide sind durch längs getroffene Markfasern miteinander verbunden. Der ursprünglichen vorderen Kommissur, die zunächst das normale Verhalten zeigte, gesellen sich stark medianwärts durch die Vorderstränge auf die Basis des vorderen Längsspaltes hinziehende Bündel aus den medialen Vorderhörnern hinzu, die sich im Grunde des

vorderen Längsspaltes durchkreuzen und verflechten und in die Längsrichtung des Rückenmarkes umbiegen; sie sind dann im Querschnitt getroffen. Zum mindesten ein Teil dieser Fasern geht weiter oben in die Vorderstränge, ein anderer Teil ist möglicherweise in Wurzeln, die im vorderen Längsspalte liegen, zu verfolgen.

Andere vordere Wurzelbündel haben die normale Lage weiter lateral an der ventralen Fläche des Rückenmarkes.

Bei weiterer Verfolgung der Serie nach abwärts bilden sich allmählich wieder normale Verhältnisse heraus, indem die überzähligen lateralen Vorderhörner immer kleiner werden und schliesslich verschwinden.

Der untere Teil des Lumbalmarkes bietet normale Verhältnisse, nur ist der linke Seitenstrang schmaler als der rechte und etwas gelichtet. An den Wurzeln sind Ausfälle nicht zu erkennen.

Aehnliche Veränderungen des Rückenmarksquerschnittes wie im oberen Lumbalmark treten im Sacralmark auf und hier kommt es zu einer fast vollständigen Verdoppelung des Rückenmarkes.

An den obersten Schnitten (Pal-Präparate) sieht man, dass die beiden Rückenmarkshälften nicht ganz gleich sind. Die linke erscheint kleiner als die rechte, indem die fissura longitudinalis post. nicht sagital nach hinten verläuft, sondern nach links verschoben ist. Dorsal vom vorderen Längsspalt liegt in der Medianebene eine auf dem Querschnitt dreieckige Masse markhaltiger Fasern. Zu beiden Seiten dieser Masse liegen nicht ganz symmetrisch zwei helle Flecke, die sich bei stärkerer Vergrösserung als Zentralkanäle charakterisieren.*)

Etwas weiter unten finden sich Verhältnisse, wie sie Fig. 13 wiedergibt.

Auf der rechten Seite der Abbildung ist eine gut entwickelte Rückenmarkshälfte *A* mit Vorderhorn, Hinterhorn, Vorder-Seiten- und Hinterstrang zu erkennen. Von der dazugehörigen

---

*) Der kleine Abschnitt des Rückenmarkes, in dem der Uebergang aus dem einheitlichen in den doppelten Zentralkanal stattfindet, ist bei der Einbettung verloren gegangen.

Hälfte *B* ist normal entwickelt das Hinterhorn und der Hinterstrang; das Vorderhorn *b* ist verkümmert, enthält aber noch deutlich erkennbare Vorderhornzellen und einen Filz feiner markhaltiger Nervenfasern. Nach links setzt breit daran an eine Masse, in welcher bei *c* und *d* rudimentäre Vorderhörner mit grossen motorischen Ganglienzellen zu sehen sind. Als Rudiment der Hinterhörner kann eine graue Masse *e* angesehen werden.

Die Trennung der beiden Vorderhörner *b* und *c* wird nur durch vereinzelte Markfaserbündel angedeutet. Eine Abgrenzung von Seiten- und Hintersträngen in der Markmasse *f* ist nicht durchführbar.

Am ventralen Rande finden sich zwei vordere Längsspalte, v_1 und v_2, in deren Verlaufsrichtung innerhalb der grauen Substanz zwei Zentralkanäle *g* und *h* sichtbar sind.

Bei weiterer Verfolgung der Serie sieht man, dass die Markmasse *f* an Grösse zunimmt und durch ein in dorso-ventraler Richtung verlaufendes Gliaseptum unvollständig in zwei Hälften getrennt wird. Zwischen die beiden rudimentären Vorderhörner *b* und *c* schieben sich stärkere Markfaserbündel. Auch die Fasermasse *i* zwischen den beiden vorderen Längsspalten wird unvollständig in eine rechte und linke Hälfte geteilt. Das linke Rückenmark *C* nähert sich der normalen Gestaltung dadurch, dass in der Mitte der grauen Masse *e* rudimentäre Hinterstränge auftreten, zu deren beiden Seiten typische, graue Hinterhörner, charakterisiert durch die substantia gelatinosa, liegen.

Diese Verhältnisse gibt Fig. 14 wieder. Wir finden hier also zwei unvollständig von einander getrennte Rückenmarke mit vier Vorderhörnern, vier Hinterhörnern und zwei Zentralkanälen. Die Verlötung beider Rückenmarke findet im Gebiet der einander zugekehrten Seitenstränge statt, deren Fasermassen hier dürftiger entwickelt sind, als an den entsprechenden lateralen Partieen. Das linke Rückenmark ist etwas kleiner als das rechte, seine Fasermassen sind etwas spärlicher.

Aus den beiden lateralen Vorderhörnern lassen sich Wurzelfasern, wie normaliter durch die Vorder-Seitenstränge hindurch, verfolgen, auch aus den beiden medialen Vorderhörnern treten markhaltige Fasern in ventraler Richtung aus, doch ist ihr weiterer Verlauf nur schwer zu verfolgen. Ein Teil scheint von

der einen zur anderen Seite zu kreuzen. Die hinteren Wurzeln der rechten Seite sind kräftig, die der linken dürftig entwickelt. Man kann in alle vier Hinterhörner einstrahlende Fasern verfolgen.

Dorsal von dem medialen Hinterhorn des linken Rückenmarkes lässt sich ungefähr in der Höhe, die Fig. 14 wiedergibt bei × unmittelbar an der Peripherie gelegen, eine eine Strecke weit horizontal verlaufende hintere Wurzel verfolgen, in welche wenige Millimeter vor ihrem Eintritt in den Hinterstrang ein kleines Spinalganglion mit wenigen aber wohl erhaltenen Spinalganglienzellen eingelagert ist.

Weiter abwärts im Conus terminalis verschmelzen die beiden Rückenmarke wieder zu einem, die beiden Zentralkanäle vereinigen sich ziemlich rasch miteinander, und schliesslich resultiert das Querschnittsbild des Rückenmarkes im Endkonus, nur dass die eine Rückenmarkshälfte im Ganzen kleiner ist als die andere.

Zu erwähnen wäre noch das eigentümliche Verhalten des Zentralkanals. Kurz nach der Vereinigung der beiden Zentralkanäle sieht man nämlich die überaus reichlichen Zellmassen desselben sich in den Gliastreifen zwischen den Hintersträngen fortsetzen und dort entweder kürzere Zellbänder oder auch ein Lumen begrenzende, rundliche Anhäufungen bilden. Es sind dies ähnliche Verhältnisse, wie wir sie an einer Stelle der Spaltbildung im Dorsalmark (Fig. 11) vorfanden.

Es handelt sich nach dem Gesagten um einen 48jährigen Mann, bei dem äusserliche Missbildungen nicht bestanden haben. Aus der Tatsache, dass er drei Jahre als Kavallerist gedient hat, ist zu schliessen, dass er körperlich gut entwickelt war.

Auch bei der Untersuchung im Spital sind keinerlei Abweichungen im Bau der Extremitäten oder des Rumpfes aufgefallen. In der Vorgeschichte wird ein Unfall während der Militärzeit erwähnt. Der Patient selbst gibt Potus zu (50 Pfg. Schnaps). Bei der Aufnahme fanden sich körperliche Symptome für chronischen Alkoholismus.

Die ersten Störungen, welche mit dem Rückenmarksleiden, an dem der Patient zu Grunde gegangen ist, in Verbindung gebracht werden können, werden auf den Juni des Jahres 1905 datiert, d. h. also in eine Zeit, die der Aufnahme im Spital um etwa 1 Monat voraufgeht. (Schwäche im linken Bein.)

Bei der Aufnahme am 21. VII. 1905 liessen sich leichte spastische Erscheinungen an beiden unteren Extremitäten und zwar links stärker als rechts nachweisen. Sensibilitätsstörungen bestanden nicht; 4 Tage später wurde notiert, dass eine plötzliche Verschlimmerung eingetreten sei: Fast vollständige spastische Lähmung des linken Beines, spastische Parese des rechten. Sensibilitätsstörungen für alle Qualitäten, die von unten bis in die Höhe des Nabels reicht. Harnverhaltung.

Etwas später entwickelt sich auch eine vollständige Lähmung des rechten Beines, Incontinentia alvi et urinae, krampfartige Schmerzen in den Beinen, Decubitus, und der Patient geht 7 Wochen nach der Einlieferung ins Krankenhaus unter dem Bilde einer kompleten Querschnittstrennung des Rückenmarkes zu Grunde.

Hervorzuheben ist dabei, dass die Entwickelung des Krankheitsbildes bis zur vollen Höhe in wenigen Tagen erfolgt ist, nachdem Vorläufererscheinungen einige Wochen bestanden hatten.

Die Sektion ergab dem klinischen Krankheitsbild entsprechend eine Zerstörung der Rückenmarksubstanz in der Höhe des 4.—6. Dorsalsegmentes.

Hier war in den Rückenmarksstrang eine Cyste eingeschaltet, in deren Wandung sich nur noch spärliche Reste nervöser Substanz auffinden liessen. Nach aufwärts und abwärts davon waren die gewöhnlichen sekundären Degenerationen zu verfolgen. In Uebereinstimmung mit den klinischen Daten erwies sich die Pyramidenbahndegeneration linkerseits kompleter als rechts.

Für das Verständnis des Falles kam es vor allem darauf an, die Natur der Cyste aufzuklären. Dass eine parasitäre Bildung vorlag, war von vornherein nicht wahrscheinlich. Ebenso konnte ausgeschlossen werden, dass es sich um einen cystischen Hohlraum nach Blutung oder Erweichung des Rückenmarkes handelte.

Die Zerlegung des Rückenmarkes in eine mikroskopische Schnittserie ergab eine Reihe von auffallenden Befunden, auf deren Vorhandensein weder die klinische Beobachtung, noch die grobe, makroskopische Betrachtung bei der Sektion hingewiesen hatte.

Es sollen diese Befunde hier zunächst besprochen werden, da sie uns einen Anhalt für das Verständnis der cystischen Bildung geben.

Es fand sich nämlich, wie oben beschrieben, eine vollständige Diastematomyelie im Dorsalmark und eine unvollständige Zweiteilung im Lumbosacralmarke.

Die Litteratur über solche Spaltbildungen und Verdoppelungen des Rückenmarkes ist ziemlich umfangreich, doch handelt es sich in fast allen Fällen nur um (anscheinend ziemlich häufige) Nebenbefunde oder Teilerscheinungen bei der Spina bifida; auch betreffen sie meist sehr junge, nicht lebensfähige Kinder oder Föten. Die diesbezügliche Litteratur findet sich in der Arbeit von Steiner*) zusammengestellt.

Was unseren Fall auszeichnet, ist der Umstand, dass die Missbildung sich auf das Rückenmark beschränkt und dass gleichzeitige Spaltbildungen an den Rückenmarkshäuten, der Wirbelsäule und den Hautdecken nicht gefunden wurden, dass ferner keinerlei Abnormitäten an den von den missbildeten Rückenmarksabschnitten versorgten Körperteilen vorhanden waren.

Derartige Fälle scheinen im Gegensatz zu den vorher erwähnten ausserordentlich selten zu sein.

*) Ueber Verdoppelung des Rückenmarkes, Dissertation, Königsberg 1895.

Ich habe nur zwei in der mir zur Verfügung stehenden Litteratur gefunden.

Recklinghausen[1]) beschreibt eine solche vollkommene Zweiteilung ohne Spina bifida. Es handelt sich um eine 31jährige Frau, die an Pneumonie starb, und bei der das Lenden- und untere Dorsalmark auf eine Strecke von 9 cm in zwei Stränge gespalten war, die beide vollkommen von Pia umkleidet waren. Auf dem Querschnitt fand sich in jedem Strange die graue Substanz in zwei Säulen getrennt, von denen die dickere lateral gelegen ist und den Hauptteil der Ganglienzellen einschliesst, sich auch in Vorder- und Hinterhorn sondert und vordere und hintere Wurzeln aussendet. Die kleinere mediale Säule enthält nur spärliche Ganglienzellen, die Sonderung in ein Vorder- und Hinterhorn ist mangelhaft. Ein evidenter Austritt von Nervenfasern aus diesen medialen Säulen wurde nicht gefunden, namentlich nicht an den als Hinterhörner anzusprechenden Enden. Dagegen zeigen beide Säulen eine Ganglienzellgruppe, die als Clarke'sche Säule anzusprechen ist.

Einen zweiten Fall erwähnt Westphal[2]) gelegentlich der Beschreibung einer cystischen Geschwulst des Rückenmarkes, die er aus Resten des Schwanzdarmes (canalis neurenteric) hervorgegangen auffasst. Es fand sich dabei im Sacralmark eine unvollständige Verdoppelung des Rückenmarkes. Das zweite Rückenmark bleibt dabei sehr rudimentär; auch in diesem Falle waren die bindegewebigen und knöchernen Hüllen des Rückenmarkes, sowie die Haut intakt.

Wie schon oben erwähnt, stehen diese Doppel- und Spaltbildungen in nahen Beziehungen zur Spina bifida und müssen wie diese teratologisch als Hemmungsmissbildungen aufgefasst werden. Ihre Entwickelung ist in die allerfrüheste Embryonalzeit zurückzuverlegen. Nach Recklinghausen[3]) ist das Primäre in einem Wachstumsmangel des Blastoderms zu suchen; „in der membrana reuniens sup. tritt von allem Anfang an die Grundbedingung der ganzen Störung auf".

Nach O. Hertwig[4]) besteht dieser Wachstumsmangel in einer Hemmung, die der Verschluss des Urmundes erfährt. Hertwig hat experimentell durch Ueberhitzung und Ueberfruchtung an Fisch- und Amphibien-Embryonen Offenbleiben des Urmundes und Missbildungen, die der Spina bifida ähneln, erzeugt.

In Bezug auf die einzelnen Formen der Zweiteilung schreibt Wieting[5]): „mögen zeitliche Unterschiede der Ent-

---

[1]) Ueber die Spina bifida, Virchow's Arch. Bd. 105 S. 409.

[2]) Ueber eine anscheinend bisher noch nicht beschriebene Missbildung des Rückenmarkes. Arch. f. Psych. Bd. 41.

[3]) Untersuch. über die Spina bifida. Virchow's Arch. Bd. 105.

[4]) Urmund und Spina bifida, Arch. f. mikrosk. Anatom. 1892, Bd. 39.

[5]) Zur Anatomie und Pathologie der Spina bifida und Zweiteilung des Rückenmarkes. Beitr. z. klin. Chir. von P. v. Bruns. XXV. 1899.

stehung von Bedeutung sein, bei deren Beurteilung aber die sekundären Veränderungen nicht ausser Acht gelassen werden dürfen: hat die Abschliessung der beiden Nervenrohre sehr frühzeitig stattgefunden, so wird jede Hälfte ein in sich mehr abgerundetes Bild geben, indem jede gewissermassen dem normalen zustrebt. Tritt erst dann die Wirkung der Störung ein, wenn die Rückenwülste sich nahe sind, so können sie ebenfalls noch zwei Hälften bilden, deren Aussehen aber mehr einem direkt halbierten Rückenmarke entspricht. Die Zentralkanäle liegen nahe der Trennungslinie. Schliesslich braucht auch gar kein Zentralkanal vorhanden zu sein, wenn das trennende Piaseptum gerade dann nach der dorsalen Seite seinen Abschluss fand, als die Rückenwülste sich eben schliessen wollten. Dann würden Cylinderzellstreifen zu beiden Seiten dem Piaseptum anliegen.“ „Dieser Zustand“, schreibt Wieting, „wird sich nicht halten; jedenfalls kaum beobachten lassen.“

Die ersten beiden Formen der Zweiteilung werden durch unseren Fall illustriert.

Im Sacralmark ist die selbständige Weiterentwickelung beider Rückenmarkshälften ziemlich weit gediehen. Die beiden Rückenmarke hängen nur noch im Bereiche der Vorder-Seitenstränge zusammen. Komplet verdoppelt ist die graue Substanz. Wir haben vier Vorder- und vier Hinterhörner und zwei in der Mitte jeder Hälfte liegende Zentralkanäle. Die Verdoppelung erstreckt sich, soweit das noch zu konstatieren war, auch auf die Spinalganglien.

Diese waren bei der Sektion nicht mit herausgenommen worden, jedoch fand sich ein solches Spinalganglion, Dank dem Umstande, dass seine Wurzel pathologischer Weise sehr kurz war, an der dorsalen Fläche des Rückenmarks hinter den beiden medialen Hinterhörnern (s. Fig. 14, ×)*.

*) Es ist leider bei der makroskopischen Betrachtung versäumt worden, auf diese Verhältnisse zu achten.

Wurzelfasern konnten in alle vier Hinterhörner verfolgt werden. Auch aus den vier Vorderhörnern konnte der Austritt von markhaltigen Fasern beobachtet werden, zum Unterschiede von dem oben erwähnten Falle von Recklinghausen, wo die medialen Vorder- und Hinterhörner aus- bezw. einstrahlende Wurzelfasern nicht aufzuweisen hatten.

Die andere Form der Zweiteilung ist im Dorsalmark vorhanden. Der Querschnitt hat hier mehr das Aussehen eines direkt halbierten (nicht verdoppelten) Rückenmarkes, d. h. es enthält jede Hälfte nur je ein Vorder- und Hinterhorn, sowie je einen Vorder-, Seiten- und Hinterstrang.

Dass es sich nicht um eine einfache Zweiteilung eines normal konfigurierten Rückenmarkes handelt, sondern dass auch hier die ersten Anläufe einer selbständigen Weiterentwickelung jeder Hälfte vorhanden sind; dafür spricht der Umstand, dass sich jederseits ein Zentralkanal findet und dass dieser Zentralkanal ein Stück in die Rückenmarkssubstanz hineingerückt ist. Das Verhalten des Zentralkanals bietet auch sonst mancherlei Interessantes dar.

Im oberen Teil der Spaltbildung finden wir zwei geschlossene Zentralkanäle rings von Rückenmarksubstanz umgeben, weiter unter linkerseits einen geschlossenen Zentralkanal, dagegen rechts den ursprünglichen embryonalen Zustand einer offenen Zellkette, die sich dorsalwärts auf den sich später anlegenden Hinterstrang derselben Seite fortsetzt. Diese Zellkette bleibt eine Strecke weit nach abwärts auch nach Zusammenschluss der Hinterstränge bestehen und verliert sich schliesslich in den Gliaüberzug des Rückenmarkes.

Auf der rechten Seite bleibt der geschlossene Zentralkanal eine Strecke weit bestehen, rückt nur etwas mehr medialwärts auf den Spalt zu, in den er sich schliesslich öffnet.

Es besteht dann ein einheitlicher spaltförmiger Hohlraum, der mit Epithel ausgekleidet ist und an das Bild einer Syringomyelie erinnert. (Fig. 11.)

Bemerkenswert sind auch die im medialen Spalte sich findenden Spinalganglienzellen, die bis auf eine Ausnahme nicht in einzelne Spinalganglien gruppiert sind, sondern sich in der primitiven Form der Ganglienleiste präsentieren.

Um ihre abnorme Lage zu erklären, sei kurz auf die Vorgänge bei der Bildung der Spinalganglien hingewiesen.*)

Die Anlage der Spinalknoten beginnt schon zu einer Zeit, wo die Medullarplatte sich zu einer Rinne einzufalten begonnen hat. Wenn die Medullarfalten sich zum Verschluss nähern, verschmelzen die an den Enden der Falten gelegenen Ganglienstreifen vorübergehend zu einem einheitlichen Strang. Ein Teil der Zellen dieses Stranges schiebt sich wie ein Keil in die dorsale Verschlussstelle des Nervenrohrs.

Aus dieser Lage wandern sie erst später in dem Masse aus, in dem sich die Medullarplatten vereinigen. Dementsprechend wäre in unserem Falle sehr wohl anzunehmen, dass ein Teil der Zellen, die sich zwischen die Lücken der Medullarrinne geschoben haben, infolge des Ausbleibens des Verschlusses der Medullarwülste ihre Lage beibehalten und sich später zu Spinalganglienzellen entwickelt haben.

Fassen wir aus dem Gesagten das Wichtigste für unseren Fall zusammen, so ergibt sich

1) dass sich im Rückenmark mannigfaltige entwicklungsgeschichtliche Störungen finden,
2) dass diese Störungen in die früheste Embryonalzeit zurückverlegt werden müssen.

*) O. Hertwig, Entwicklungsgeschichte des Menschen und der Wirbeltiere.

Der Nachweis dieser entwicklungsgeschichtlichen Störungen führte dazu, auch die Erklärung der Cyste auf dem Boden embryonaler Entwicklungsanomalien zu suchen. Wesentlich erleichtert wurde die Deutung durch das Auffinden des zweiten Cystensackes. Es sei hier kurz der Befund zusammengefasst.

Im zweiten Drittel des Brustmarkes ohne jeden Zusammenhang mit der grossen Cyste fand sich neben einer vollständigen Diastematomyelie eine unregelmässig geformte längliche Cyste, die rings von Pia umkleidet in zahlreichen Windungen vor dem rechten Vorder- und Seitenstrange, sowie im vorderen Längsspalte lag. (Fig. 7 u. 7a.)

Die Wand der Cyste besteht aus einem mehrschichtigen Epithel, dessen oberste Lage teils durch kubische, teils durch Wimpern tragende Zellen gebildet wird.

Die Lagebeziehung zur Pia, der Umstand, dass es sich um ein rein epitheliales Gebilde handelt, die gleichzeitigen Entwicklungsstörungen des Rückenmarkes, das alles weist darauf hin, dass wir eine embryonale Missbildung vor uns haben. Das Vorhandensein von Flimmerepithel in der Cyste spricht für eine Verwandtschaft mit dem Zentralkanale.

An eine einfache Ausstülpung des Zentralkanals ist dabei wohl nicht zu denken, dagegen spricht das histologische Aussehen der Cyste, sowie der Mangel eines Zusammenhanges mit dem Zentralkanale; vielmehr wird man annehmen müssen, dass es sich um eine sehr frühe Absprengung von ependymalen Elementen handelt, zu einer Zeit, wo die Zentralorgane noch einfache zellige Gebilde darstellen und dass sich diese versprengten Keime selbstständig weiter entwickelt haben.*)

*) Ueber Epithelialcysten der Nervencentra als Folge embryonaler Entwicklungsanomalien im Zentralkanal finden sich vereinzelte Angaben in der Litteratur, die in der Arbeit von Fabris, Meningealcyste der Medulla oblongata (Zieglers Beiträge XXVIII) zusammengestellt sind. Etwas dem unsrigen Falle gleiches habe ich darunter nicht finden können.

Neben dem eben besprochenen falten- und windungenreichen Cystensack *(C)* fand sich in derselben Höhe im vorderen Längsspalt ein mit ihm nicht in Verbindung stehender epithelialer Hohlraum vor, der mehr rundliche Form hat und der von einer homogenen, mit Haematoxylin rötlich tingierten Masse erfüllt ist. (Fig. 7a, *B.*) Sein Epithel ist höchstens zweischichtig, die oberste Lage bilden platte Zellen. Flimmerepithel ist nicht nachweisbar.

Es ist wohl nicht zweifelhaft, dass auch diese Cyste denselben Ursprung hat, wie die vorige. Die vorhandenen Unterschiede lassen sich dadurch erklären, dass der flüssige Inhalt einen vielleicht vorher vorhandenen schlaffen Sack zu einem kugelförmigen Gebilde ausgedehnt hat, dass ferner durch den Druck der Flüssigkeit das hohe, vielschichtige, teilweise mit Flimmern versehene Epithel in ein plattes umgewandelt worden ist.

Dieser Befund leitet uns hinüber zu dem Ausgangspunkt unserer Betrachtungen, zu der im oberen Dorsalmark vorgefundenen grossen, runden Cyste *A* (Fig. 2), deren Erklärung nun auf keinerlei Schwierigkeiten mehr stösst.

Ihre Lage ist, wie die Untersuchung des oberen und unteren Poles lehrt, dieselbe, wie die der oben besprochenen Cysten, nämlich zunächst im vorderen Längsspalt. Je weiter man nach ihrer grössten Circumferenz kommt, um so mehr buchtet sie sich in die Rückenmarksmasse vor, bleibt aber überall durch Pia vom nervösen Gewebe getrennt.

Man wird also annehmen müssen, dass ein aus der embryonalen Zeit stammender, im vorderen Längsspalt liegender Epithelkeim sich zu einem ähnlichen Cystensack wie Cyste *C* entwickelt hat, dass dann von irgend welchen Epithelselementen eine Exsudation eingesetzt hat, wie in Cyste *B*, die den faltigen Sack in wenigen Wochen aus-

dehnte, dadurch das Rückenmark erdrückte und so das klinische Bild einer Querschnittstrennung erzeugte.

Was zu dieser plötzlichen erst im 48. Lebensjahr eingetretenen Exsudation geführt hat, lässt sich nicht sagen. Ein Licht auf die Herkunft der Exsudation wirft das Vorhandensein von schleimzelligen Drüsenschläuchen am unteren Pol der Cyste *B* (s. S. 12 u. 13).

Das Epithel der Cyste hat sich nur an wenigen Stellen als hohes, vielschichtiges, zum Teil flimmerndes Epithel erhalten. An den meisten Stellen sind ebenso wie in Cyste *B* wohl infolge des Druckes des Exsudates nur noch niedrige Zellschichten vorhanden.

Tafelerklärungen.

In Figur 2–11 ist die ventrale Seite des Rückenmarks nach unten, die dorsale nach oben gelegen, in Fig. 12–14 umgekehrt.

Tafel I. Fig. 1. Obere Hälfte der Cyste mit einem kurzen Stück Rückenmark von hinten. Die Dura mater ist zur Seite geklappt.

Tafel II. Fig. 2. Cyste (*A*) im Durchschnitt. Die Wände der Cyste dorsal und lateral gebildet von den schmalen Resten der Rückenmarkssubstanz, ventral von Pia und Dura. Bei × teilt sich die Pia in zwei Blätter, die die Rückenmarksreste aussen und innen umgeben, *a* = Verdickungen des inneren Piablattes. Schwache Vergrösserung.

Tafel I. Fig. 3. Beginn der Cyste im vorderen Längsspalt, der erweitert und mit zahlreichen Gefässen erfüllt ist. *C* = längliche Zellreihe, die die tangential getroffene Kuppe der Cyste darstellt. *C.K.* = die den Zentralkanal vorstellenden Gliahaufen. Vergr. Leitz Obj. 3 Ocul. 1.

Tafel I. Fig. 4 u. 5 zeigen das Grösserwerden der Cyste (*C*), die die Rückenmarkssubstanz verdrängt. (Die grösste Ausdehnung der Cyste zeigt Fig. 2).

C.K. = Zentralkanal, *h.W.* = hintere Wurzel, *m.G.Z.* = Stelle, an der man bei stärkerer Vergrösserung motorische Ganglienzellen findet.

Tafel II. Fig. 6. Mittleres Drittel des Brustmarkes. Auftreten eines gefässreichen Spaltes (*a*) zwischen den Hintersträngen, und eines senkrecht dazu verlaufenden zweiten Spaltes (*b*) dorsal vor der vorderen Kommissur. *f.a.* = fissura anterior.

Tafel II. Fig. 7. Das Rückenmark ist durch einen breiten Längsspalt in zwei Teile geteilt. Im ventralen Teil dieses Spaltes und vor dem rechten Vorderseitenstrang ein faltiger Cystensack (*C*).

Tafel III. Fig. 7a. Die ventrale Hälfte des Längsspaltes mit Umgebung bei starkerer Vergrösserung (Leitz Obj. 3 Ocul. 1). *C* = faltenreicher Cystensack, *B* = kleiner rundlicher mit einer homogenen Masse erfüllter Cystensack. Dorsal davon zwei grosse mit dunklen Massen erfüllte Venen, rechts neben der oberen Vene eine leere Arterie, zwischen dieser Arterie und der unteren Vene ein kleineres, rundliches, dunkles Gebilde, das sich bei stärkerer Vergrösserung als eine von Bindegewebskapsel umgebene Spinalganglienzelle erweist.

Tafel III. Fig. 8. Eindringen einer Durafalte (*D*) zwischen die Hinterstränge, *f.a.* = fissura ant.

Tafel IV. Fig. 9. Von der in Fig. 8 dargestellten Durafalte hat sich ein Stück abgeschnürt (*D*), welches mit der ventralen Dura verschmilzt, die Hinterstränge sind nur noch durch Pia (*P*) getrennt.

Tafel V. Fig. 10. Die beiden Rückenmarkshälften im Gebiet der Hinterstränge sind einander genähert und beginnen zu verschmelzen.

Der Zusammenschluss wird bewirkt durch zwei rundliche Gebilde Sp_1 und Sp_2 .Die ventrale Hälfte des Spaltes wird noch von einer breiten Durafalte *D* eingenommen. *S. G.* = Stelle, an der man bei stärkerer Vergrösserung ein kleines Spinalganglion sieht.

Tafel IV. Fig. 11. Wenige mm unterhalb von Fig. 10 (Vergr. Leitz Obj. 3, Ocul. 1) Gegend der Hinterstränge, die noch z. T. durch einen breiten Spalt (*A*) getrennt sind. Der Spalt ist mit einem einschichtigen Cylinderepithel ausgekleidet, dieses setzt sich als Zellreihe durch den schon verschmolzenen dorsalen Teil der Hinterstränge fort, öffnet sich bei *a* wieder zu einem kleinen Lumen, geht bei *b* noch ein Stück über die Rückenmarksperipherie hinaus und liegt hier in einer besonderen Anhäufung weisser Substanz.

Tafel V. Fig. 12. Gegend des Uebergangs des dorsalen in das lumbale Mark. Die Vorderhörner zeigen Ausstülpungen, die wie Seitenhörner imponieren. Sie stellen ein zweites Vorderhorn dar. (Färb. Pal.)

Tafel V. Fig. 13 (dazu die schematische Zeichnung). Sacralmark. Unvollständige Verdoppelung des Rückenmarkes. (Färb. Pal.)

Tafel V. Fig. 14. ca. $^1/_2$ cm unterhalb von Fig. 13 fast vollständige Verdoppelung des Rückenmarks. Bei × ein kleines Spinalganglion. (Färb. Pal.)

Tafel I.


Fig. 3.
C.K.
C.K.
C
Pia
Dura
fiss. long. ant.

Fig. 1.

Fig. 4.
h.W.
C
Pia
Dura
fiss. long. ant.

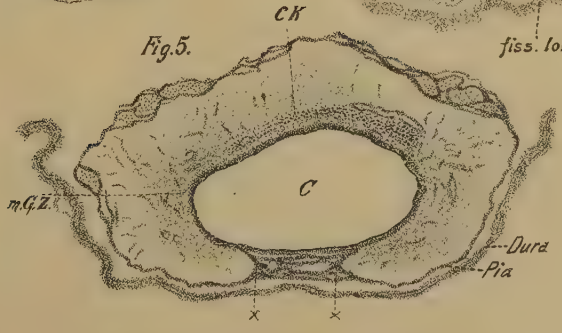
Fig. 5.
CK
C
m.G.Z.
Dura
Pia
x
x

Tafel II.

Fig. 2.

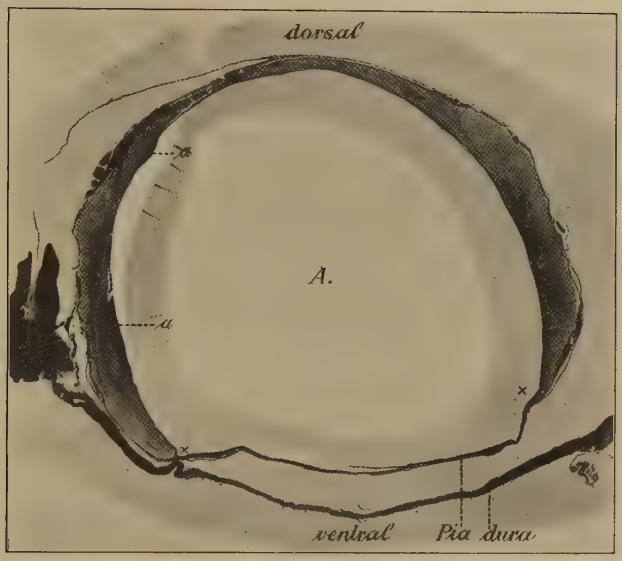

Fig. 6.

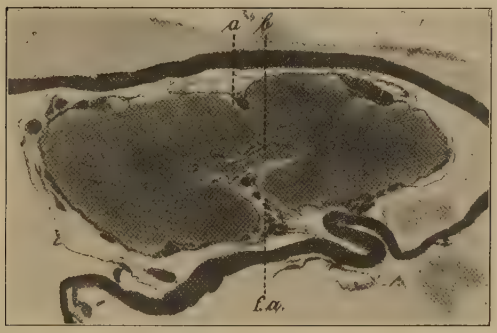

Fig. 7.

Tafel III.

Fig. 7a.

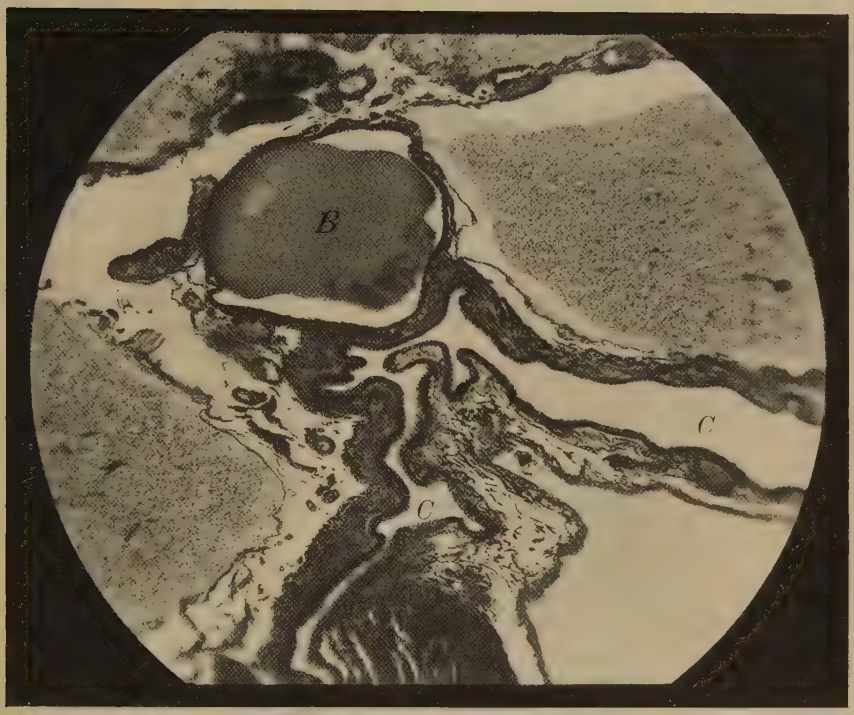

Fig. 8.

Tafel IV.

Fig. 9.

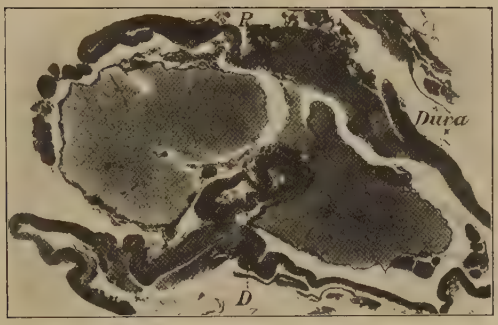

Fig. 11.

Tafel V.

Fig. 10.

Fig. 12.

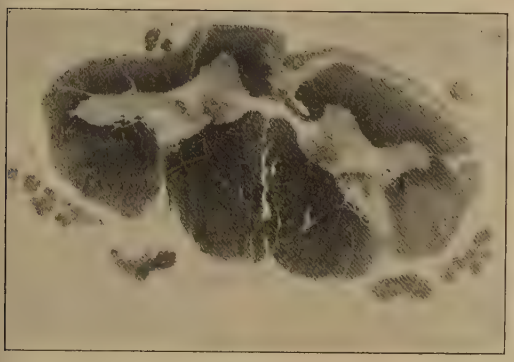

Fig. 13.



Fig. 14.



zu Fig. 13.

Meinem hochverehrten früheren Chef Herrn Professor Dr. Buchwald sage ich für die Anregung zu dieser Arbeit, sowie für die Ueberlassung des Materials, Herrn Professor Dr. Bonhoeffer für das der Arbeit entgegengebrachte Interesse, Herrn Dr. Schröder für die vielfache Unterstützung meinen Dank.

Lebenslauf.

Verfasser der Arbeit, evang. Konfession, preussischer Staatsangehörigkeit, wurde am 4. Februar 1880 als Sohn des Fabrikbesitzers Altmann in Breslau geboren. Seine Schulbildung erhielt er auf dem Realgymnasium am Zwinger zu Breslau. Nach bestandener Reifeprüfung Ostern 1900 studierte er an der Universität zu Breslau und bestand im 5. Semester das Physikum. Nach weiteren 2 Semestern ging er nach München, wo er 1 Semester verblieb. Das 8. und 9. Semester hörte er wieder an der Universität Breslau und bestand am 5. April 1905 die ärztliche Staatsprüfung. Hierauf war er bis zum 1. April 1906 als Medizinalpraktikant an der medizinischen Abteilung des Allerheiligen-Hospitals tätig und ist seither nach erhaltener Approbation als Assistenzarzt daselbst.

Während seines Studiums hörte er bei folgenden Professoren:

Angerer, Bonhoeffer, Brefeld, Czerny, Filehne, Flügge, Frech, Hasse, Hinzberg, Hürthle, Kast, Küstner, Kükenthal, Ladenburg, v. Mikulicz-Radecki †, Meyer, Müller, Neisser, Ponfick, Posselt, Schaper †, Stern, v. Strümpell, Thilenius, Uhthoff, Wernicke†, v. Winkel.